TROUBLES STATIQUES ET ROTATIONNELS DES MEMBRES INFERIEURS

R.Elbaum

Orthopédie Pédiatrique

Clinique Edith Cavell

CHU ERASME

ULB UNIVERSITÉ LIBRE DE BRUXELLES, UNIVERSITÉ D'EUROPE

Chirec

TROUBLE STATIQUE DES MEMBRES INFERIEURS

- Déviations Frontales
- Anomalies rotationnelles IN/OUT
- Inégalité de longueur Membres inférieurs (ILMI)
- Troubles statiques des pieds

DEVIATIONS FRONTALES

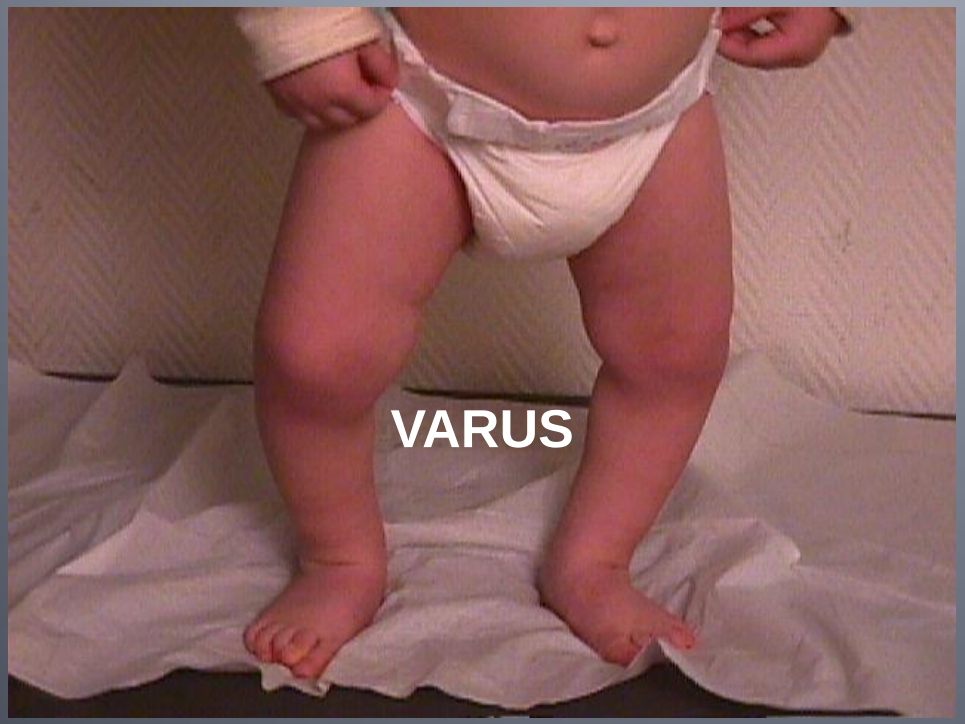

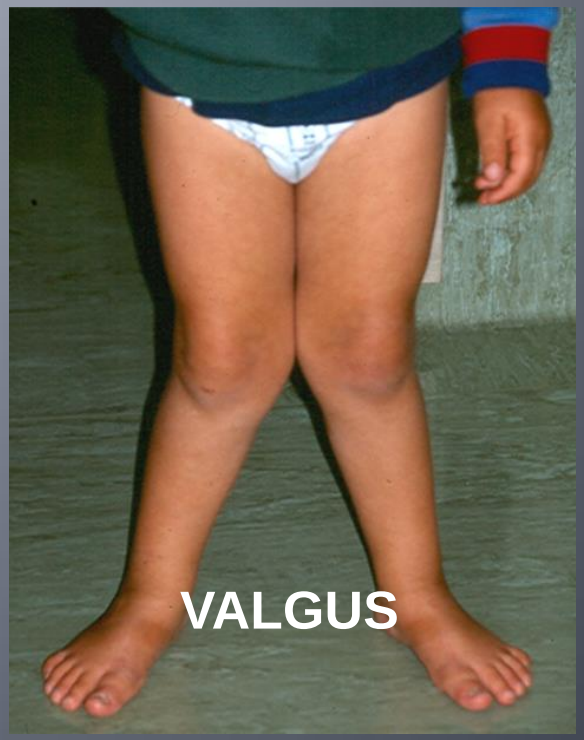

AXES MECANIQUES

- centre de la tête fémorale
- milieu du genou
- milieu de la tibio-tarsienne
- angle HKA

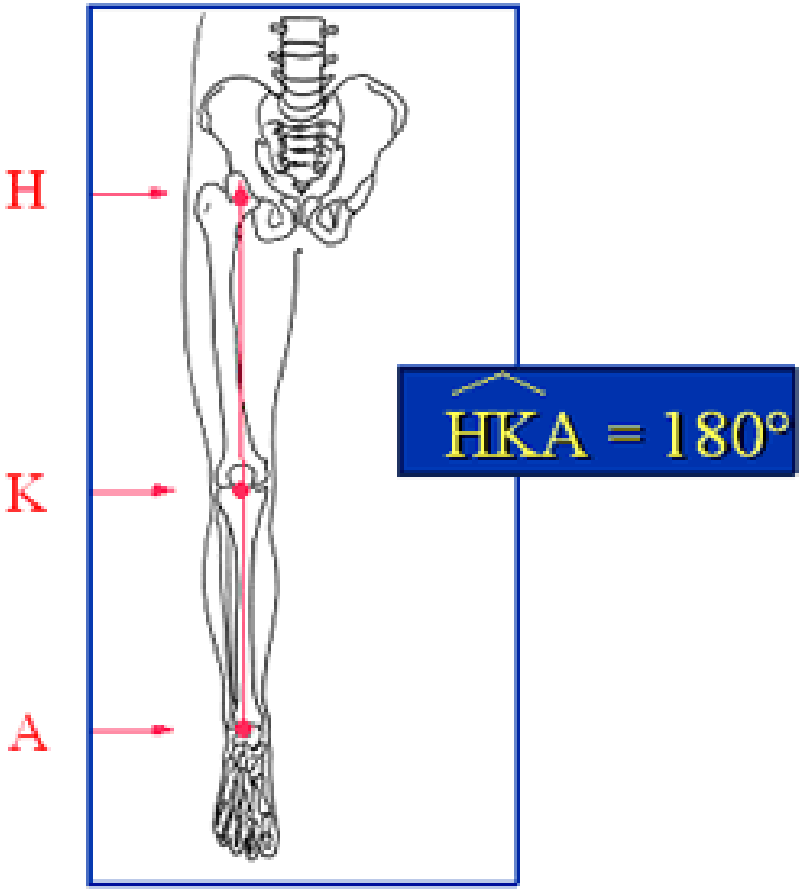

Toute modification de cet axe mécanique sera responsable d'une déviation en varus ou en valgus

EVOLUTION MORPHOLOGIQUE

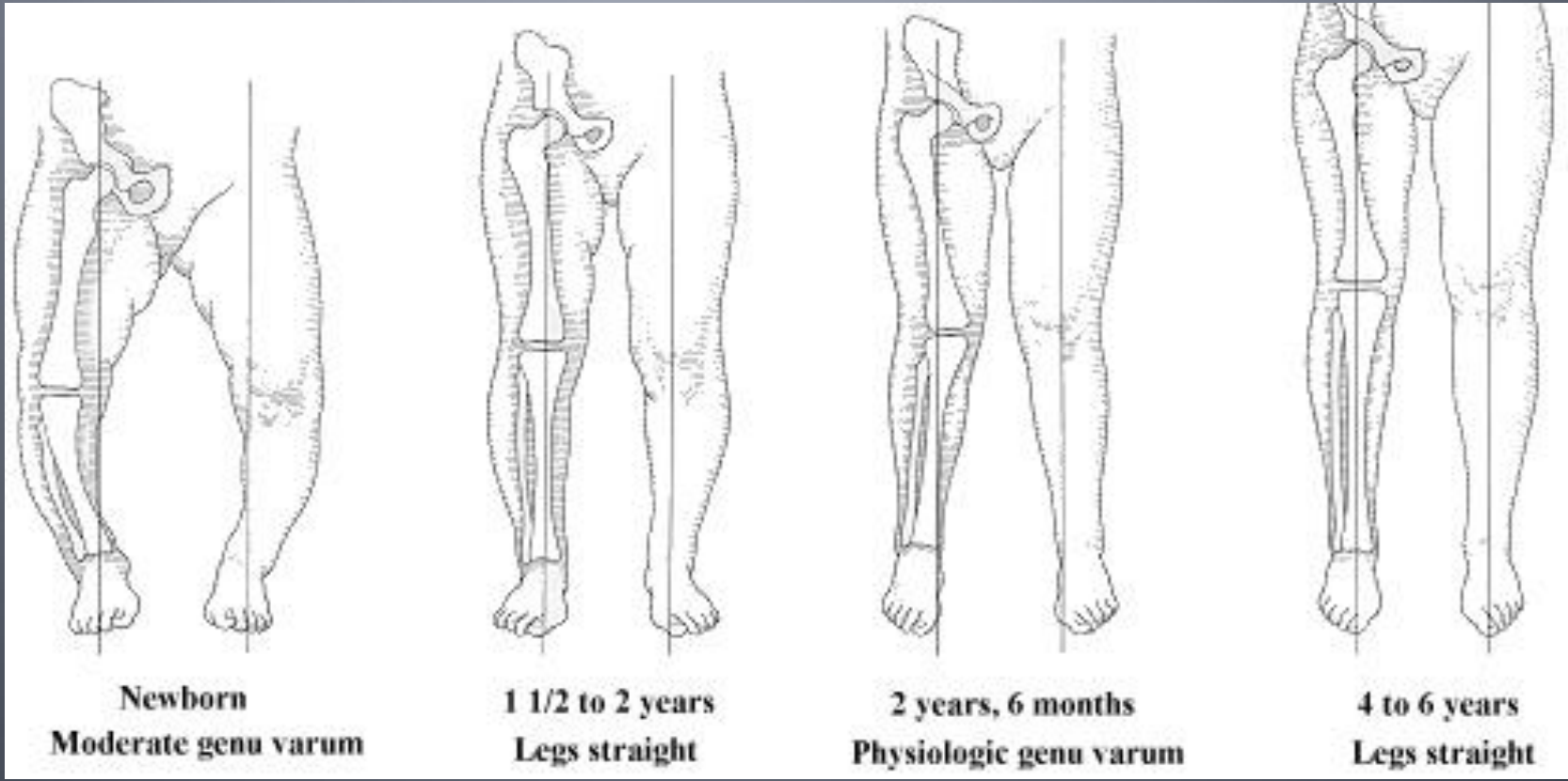

Angle tibiofémoral

Axe diaphysaire F et T en charge

Metaphyseal-diaphyseal angle
Levine angle < 12°

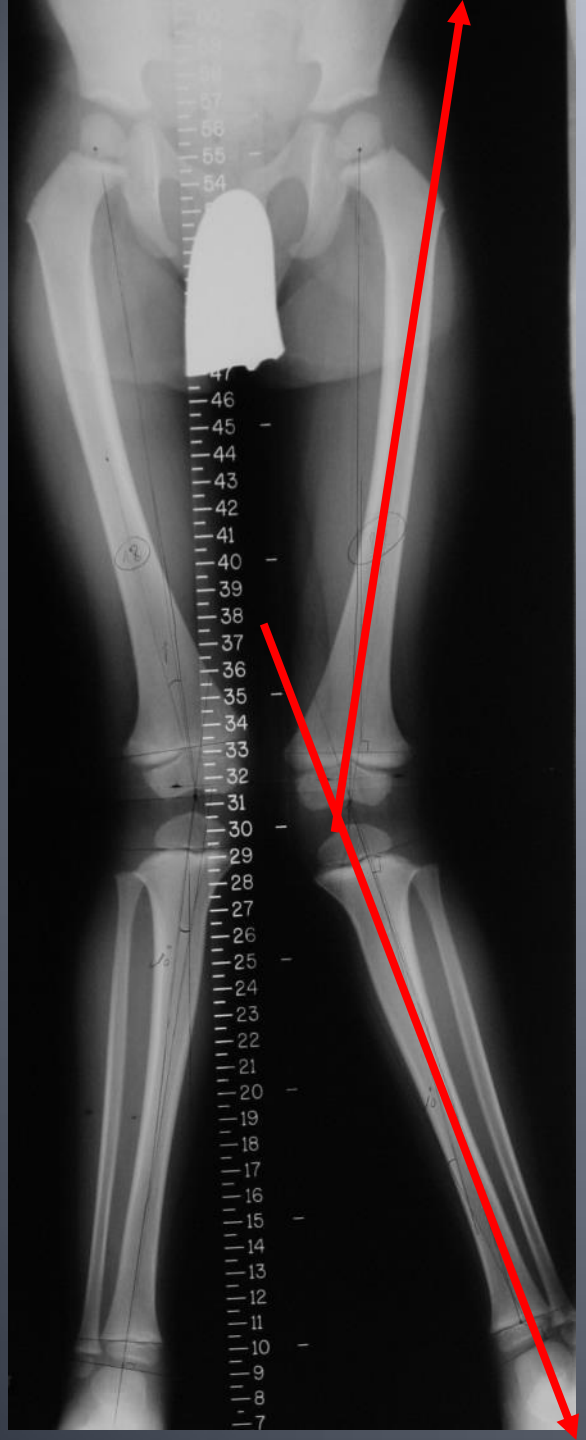

EVOLUTION OF THE TF ANGLE IN THE CORONAL PLANE

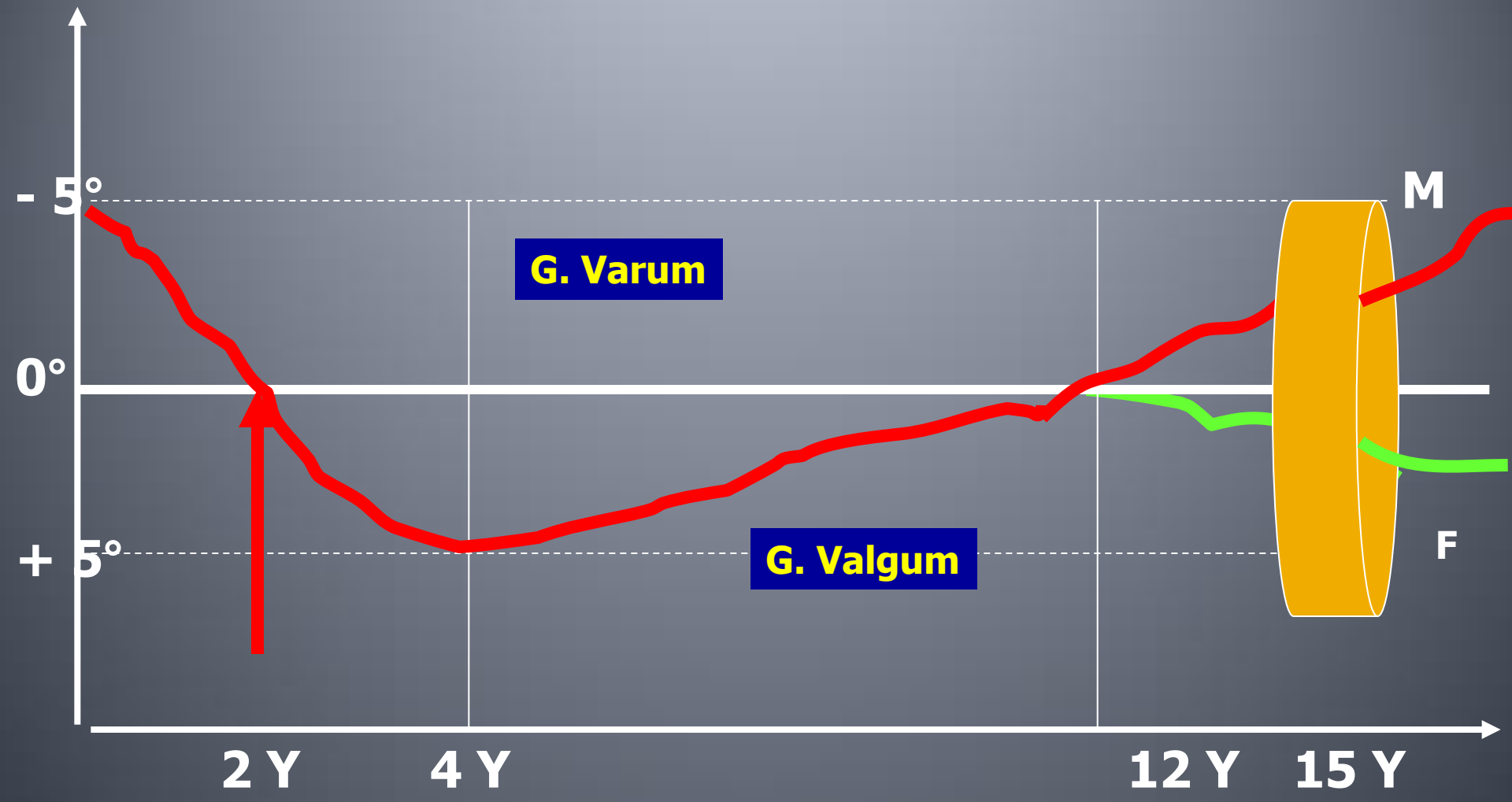

GENU VARUM

Genu varum constitutionnel

-physiologique

< 2A

-mesure EIC

- correction spontanée

- traitement: nihil

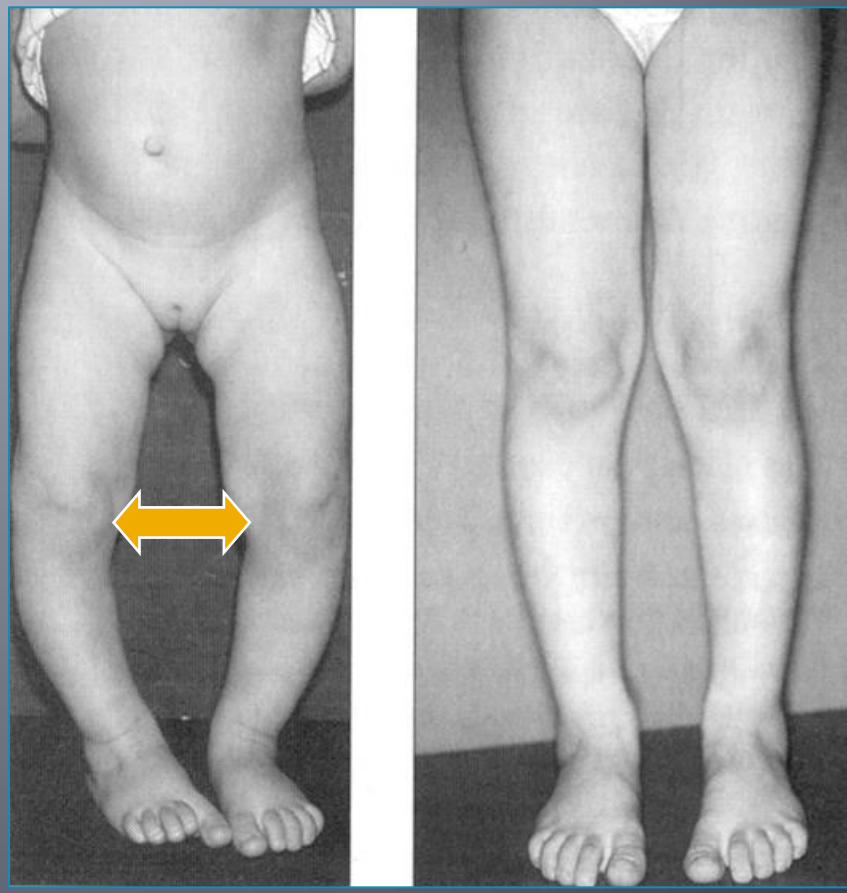

forme grand enfant

-morphotype

- garçons

-évolution arthrogène

-indication chirurgicale

Trouble statique MI

Genu varum secondaire

post-traumatiques ou infectieuses…
Focal Chondrofibrodysplasia

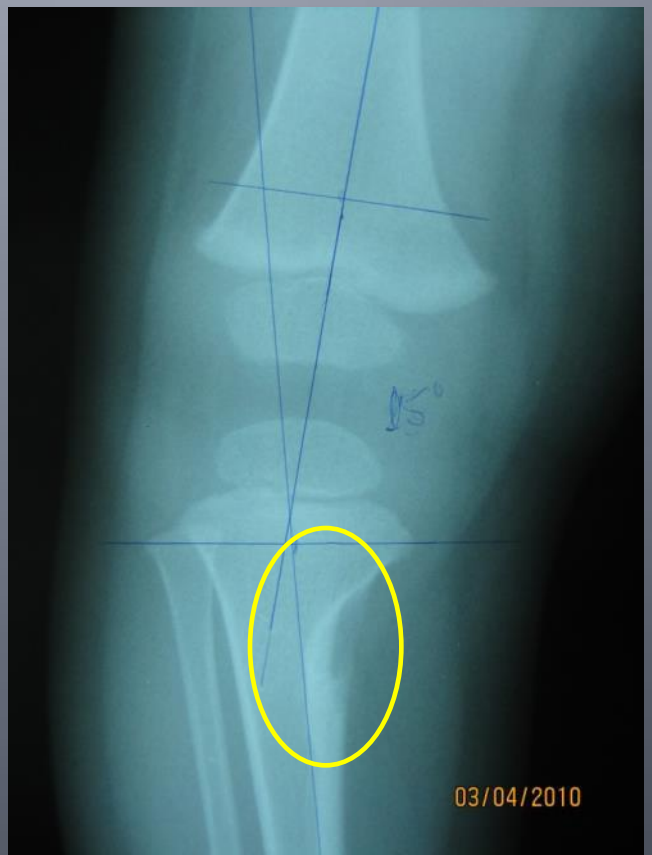

Maladie de Blount= Tibia vara congénitale

- noirs ou nordiques
- forme infantile bilat
- forme adolescent unilat
- Traitement ortho ou chir

RACHITISME

- Genu varum
- Chapelet costal
- Nouures
- Radio:

Elargissement de la physe++

GENU VALGUM

▪forme du jeune enfant

-physiologique

-bilatéral et symétrique

-18 mois >4ans < 10ans

-traitement: nihil

Trouble statique MI

Variations des mesures

Laxité ligamentaire
Surpoids

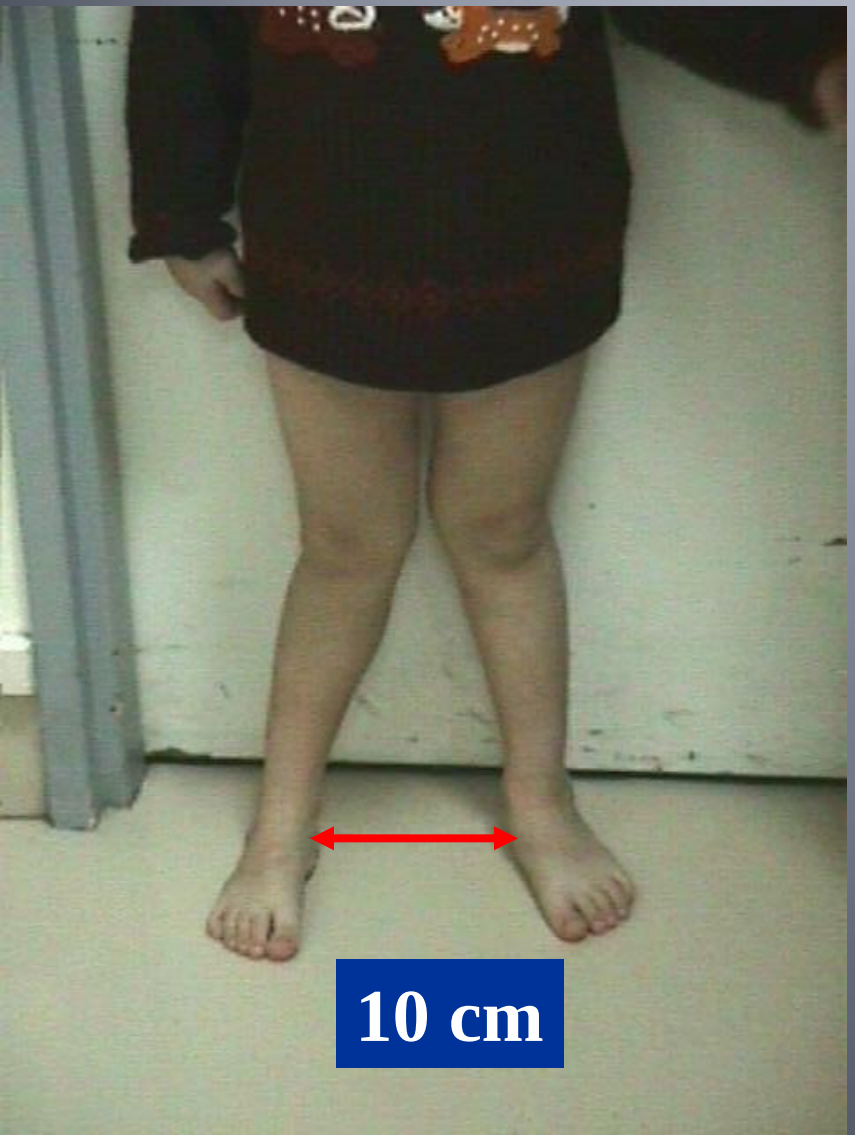

Coll Cahuzac

VARIATIONS

Adolescents obèses = faux genoux en X
Répartition anormales des graisses

Coll Cahuzac

- forme de la seconde enfance et adolescence

-F>>G
-surcharge pondérale
-problème cosmétique?
-Evolution arthrogène compartiment externe
-indication d'épiphysiodèse?

Trouble statique MI

Genu Valgum Pathologique

Rachitisme
Carentiel
Neurologique
Dysplasie polyépiphysaire
Chondromatoses …

Genu valgum asymetrique

Correction chirurgicale des Déviations Frontales

- Les épiphysiodèses

  - L'agraphage de BLOUNT
  - Le vissage transépiphysaire
  - L'Epiphysiodèse définitive de Bowen

- Les ostéotomies de réaxation

Principe des Epiphysiodèses

- Blocage des cartilages de croissance du genou temporaire ou définitif pour corriger des déviations frontales ou des inégalités de longueur des membres

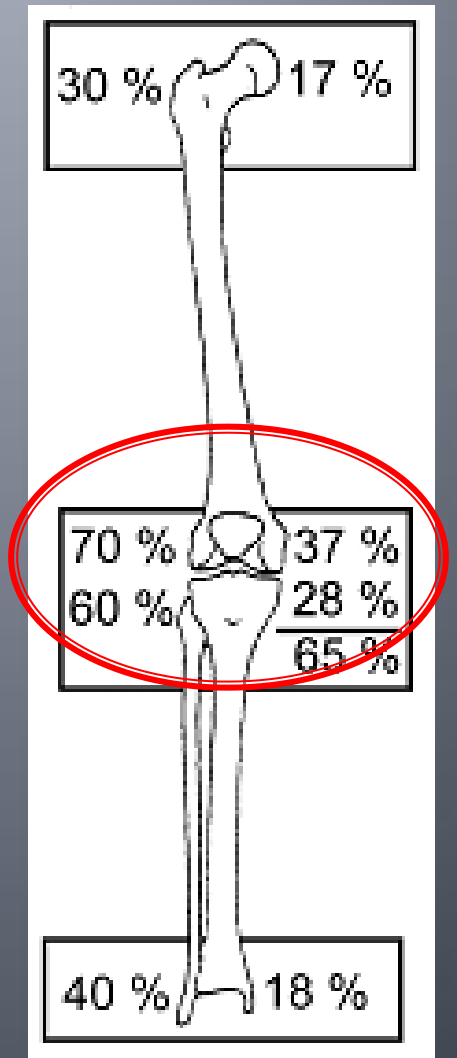

8 Plate :The growing plate

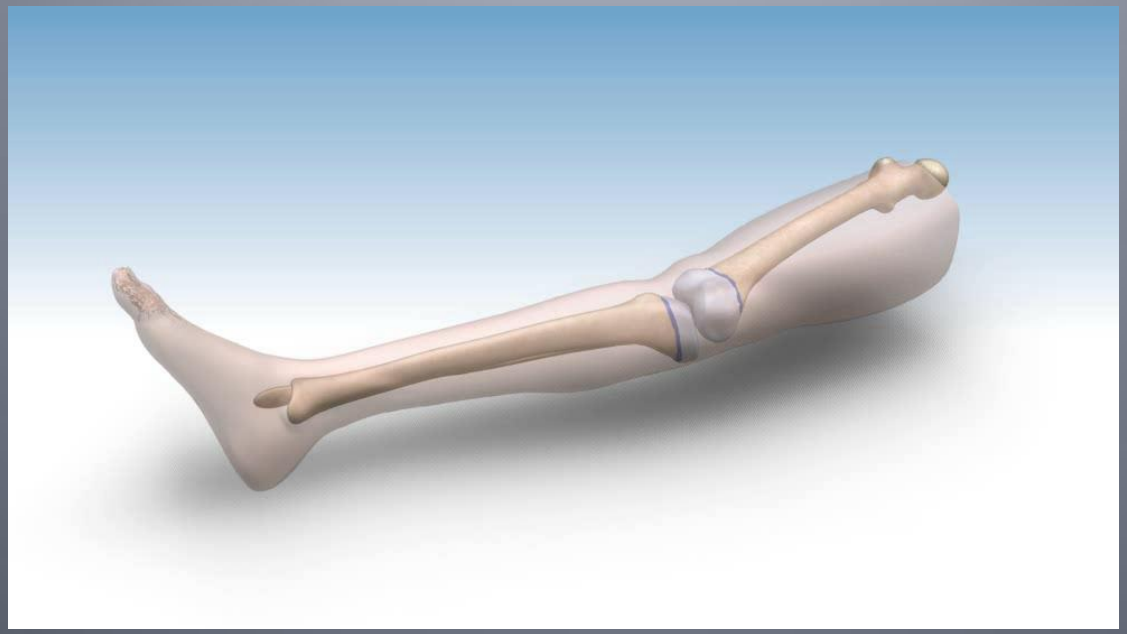

Le vissage transphysaire

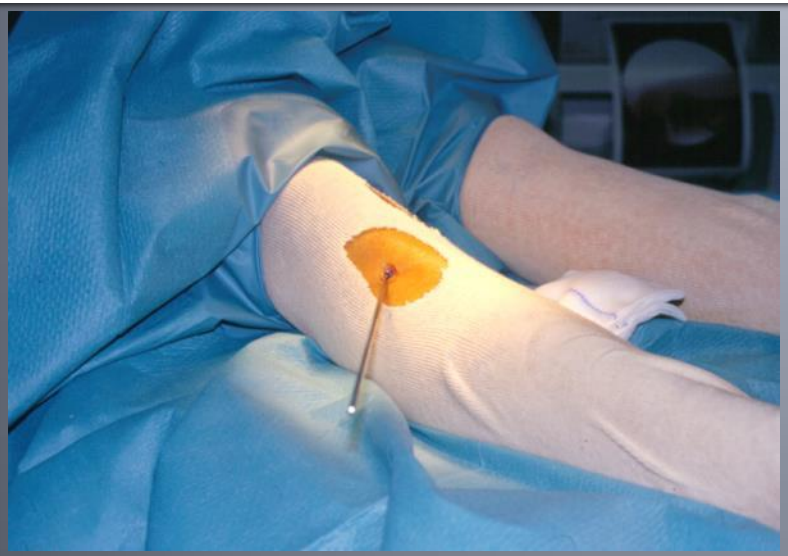

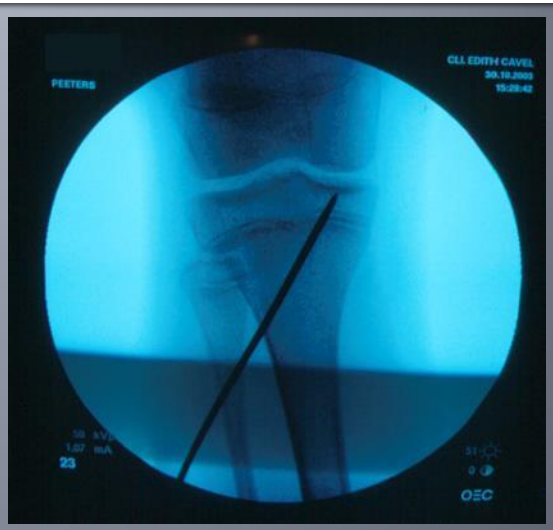

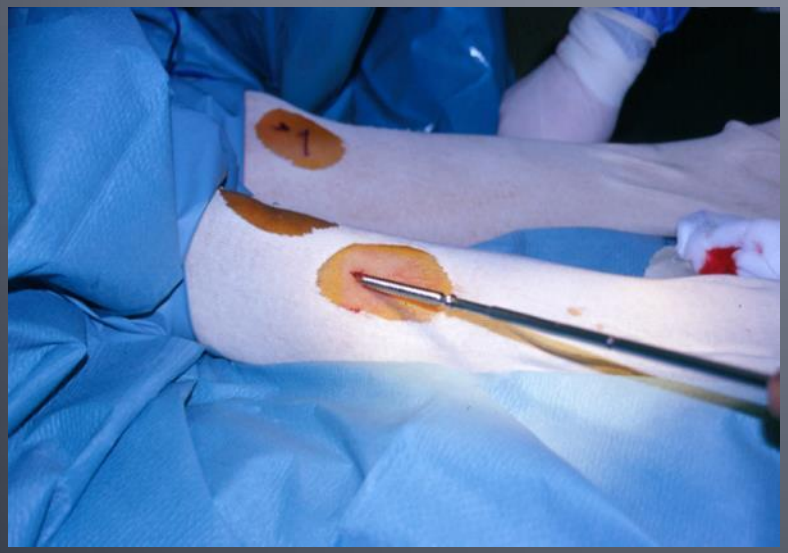

D

Epiphysiodèse externe pour tibia vara

Epiphysiodèse définitive selon Bowen

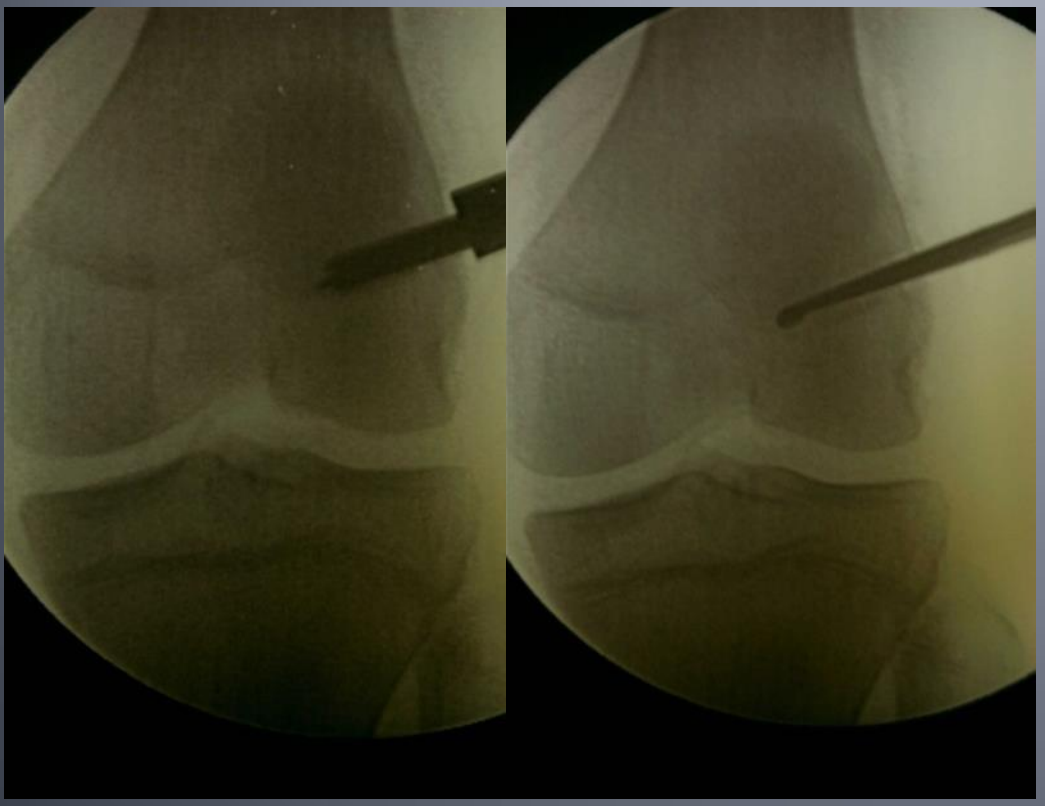

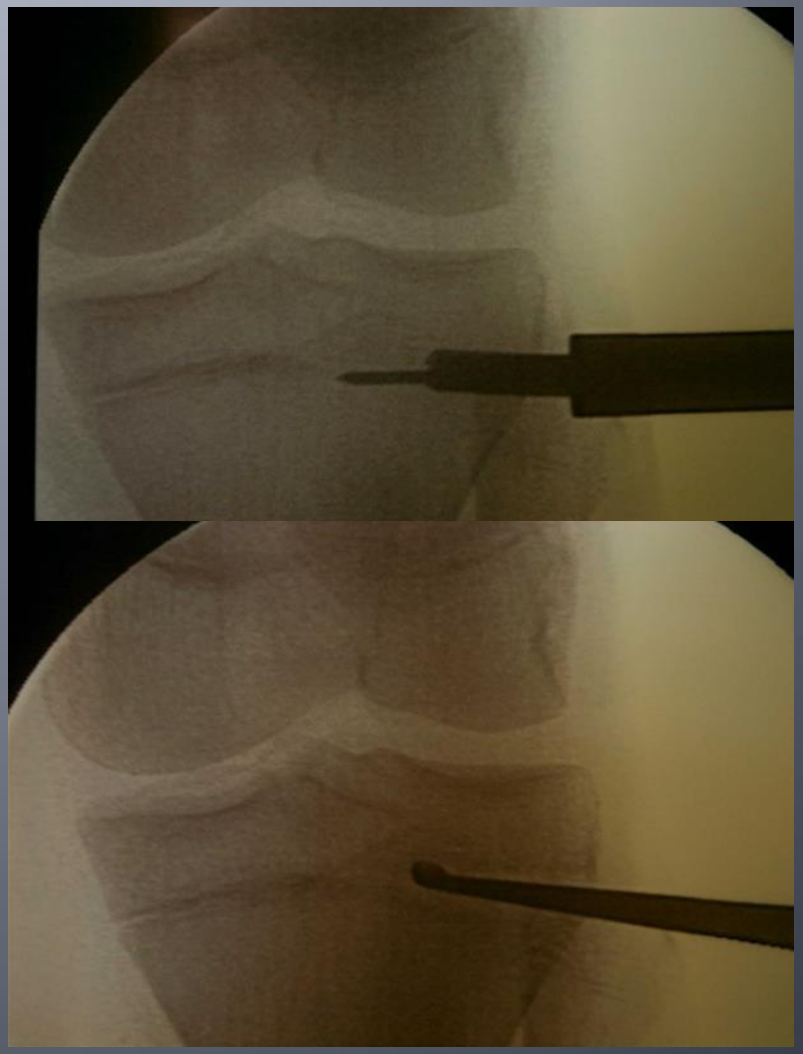

LES OSTEOTOMIES DE REAXATIONS

Ostéotomie tibiale pour tibia vara

Ostéotomie tibiale avec plaque

Ostéotomie de réaxation par fixateur externe tridimentionnel (TSF)

IN/OUT TOEING

ANOMALIES ROTATIONELLES

Torsion fémorale et tibiale physiologiques

- La torsion d'un os est définie par la rotation de celui-ci autour d'un axe longitudinale
- Cela aura pour conséquence que les épiphyses proximales et distales se trouve dans 2 plans différents
- La torsion de l'os est inhérent à celui-ci et varie avec la croissance ,l'âge et le sexe

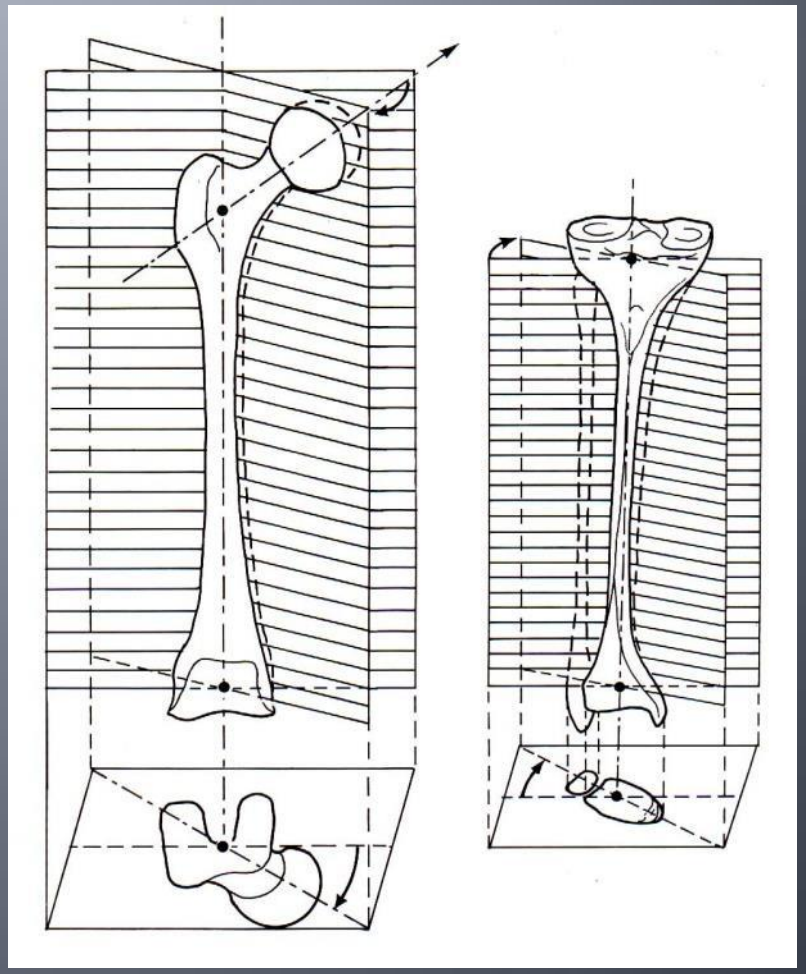

Evolution des torsions fémorales et tibiales

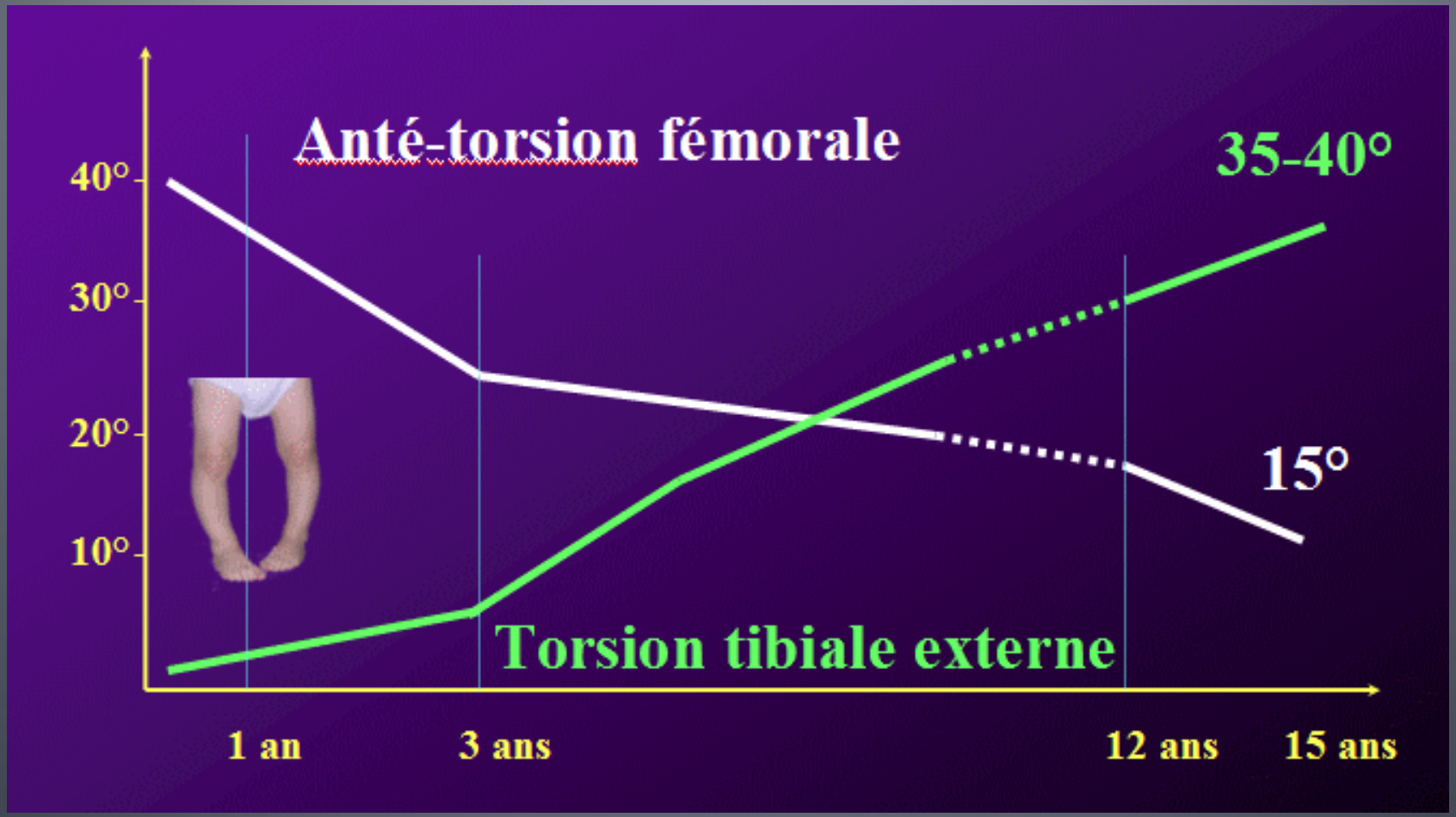

IN et OUT TOEING

- motif fréquent de consultation
- inqiétude parentale
- chutes fréquentes ??
- inesthétique
- étiologie «supra pedis»

IN et OUT TOEING

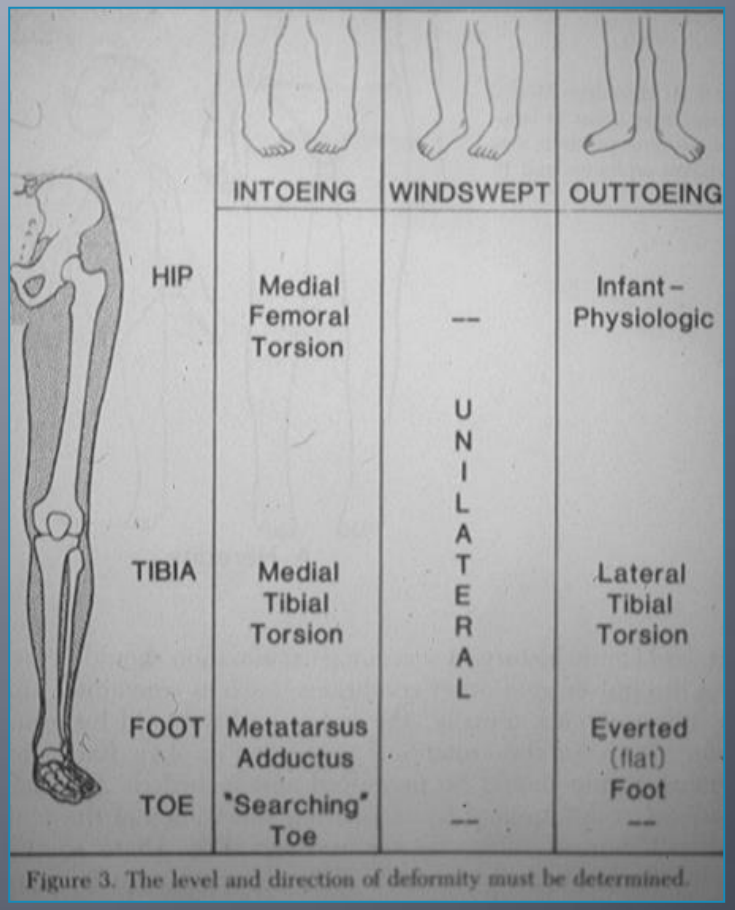

	INTOEING	WINDSWEPT	OUTTOEING
HIP	Medial Femoral Torsion	--	Infant – Physiologic
TIBIA	Medial Tibial Torsion	UNILATERAL	Lateral Tibial Torsion
FOOT	Metatarsus Adductus		Everted (flat) Foot
TOE	"Searching" Toe	--	--

Figure 3. The level and direction of deformity must be determined.

Trouble statique MI

ANGLE DE PROGRESSION DU PAS (FPA)



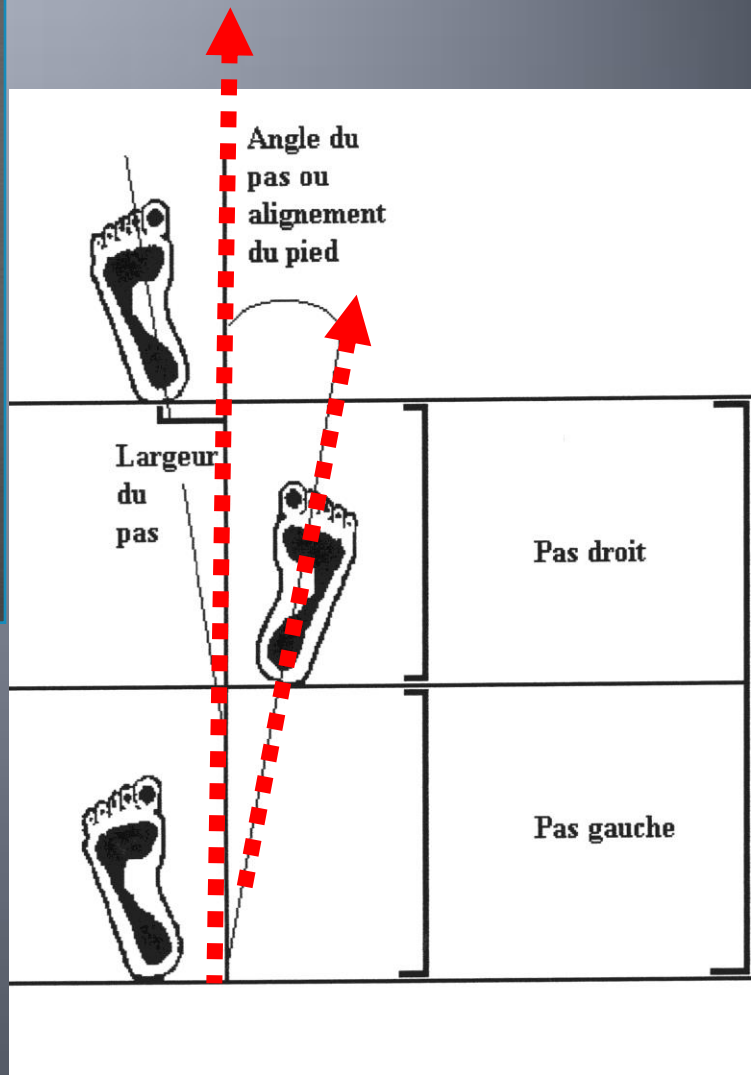

Valeur N entre +5° et 20°

Torsion fémorale: Mesure clinique

Decubitus vental.
G troch at its greatest
Vertical line / axes leg

Netter method

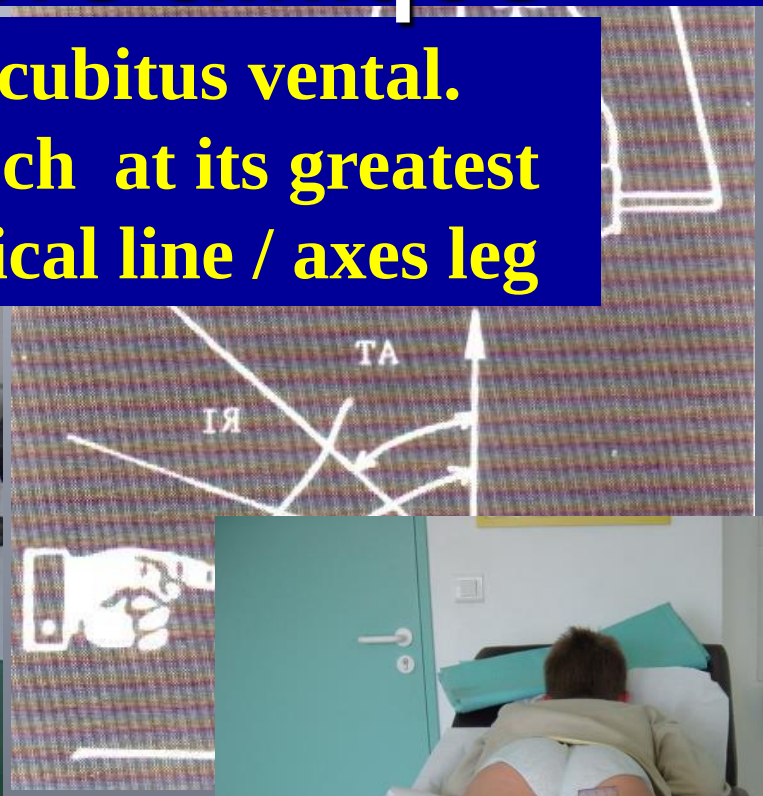

Medial rotation / Antetorsion

MESURE DE L'ANTEVERSION

40° chez nouveau-né

15° chez adulte

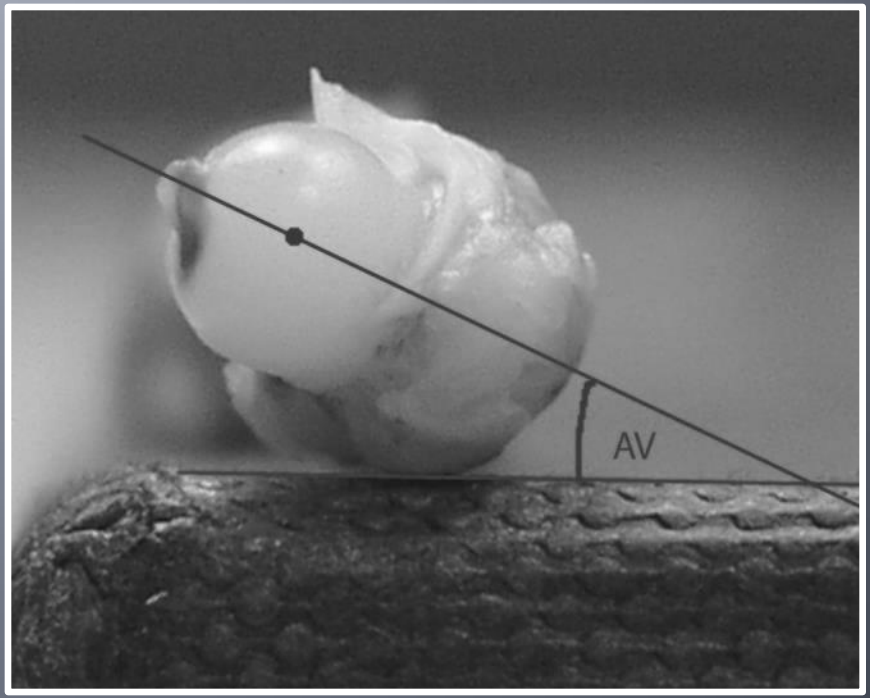

HYPERANTEVERSION COL FEMORAL

« Position en W» + «Strabisme rotulien»

Trouble statique MI

HYPERANTEVERSION COL FEMORAL

-soit évolution spontanément résolutive

(2à3°/an)

-soit compensation (TTE+PPV)

«triple torsion de JUDET»

-indication d'ostéotomie: rarrissime!

Torsion tibiale: Mesure clinique

Decubitus dorsal
Transverse patellar axis / Bimalleolar axis



Décubitus ventral
Thigh-foot angle
Axis foot/ thigh

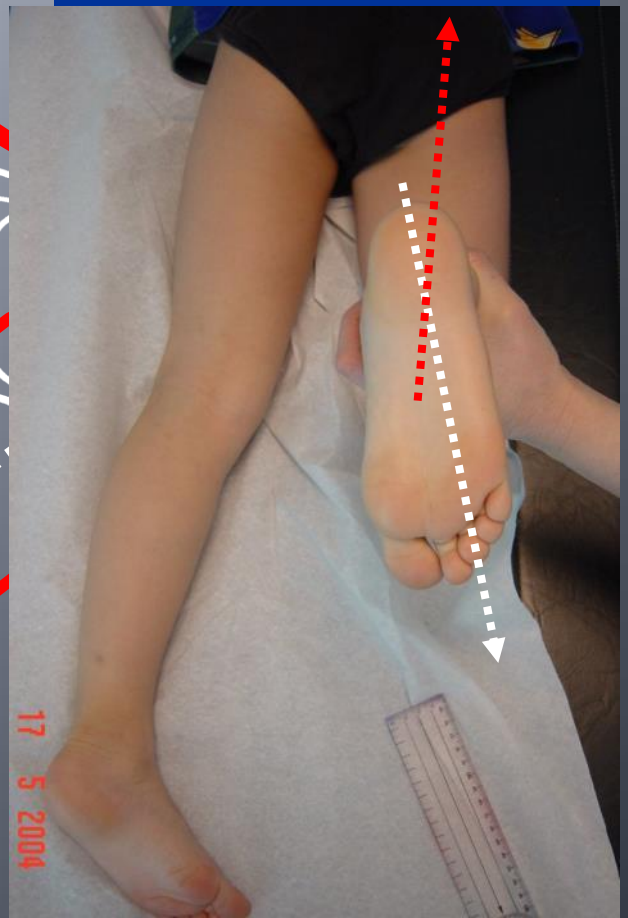

TORTION TIBIALE INTERNE

-mesure clinique et angle de pas
-physiologique chez nn et petit enfant
-associée au varum de la petite enfance
-correction spontanée (5-6 ans)
-indication opératoire rarrissime!

Correction chirurgicale des troubles de torsion

- Ostéotomie fémorale de dérotation

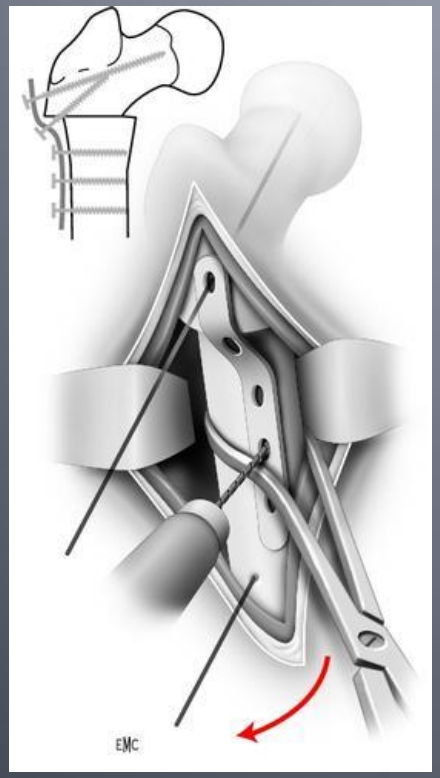

Correction chirurgicale des troubles de torsion

- Ostéotomie tibiale de dérotation

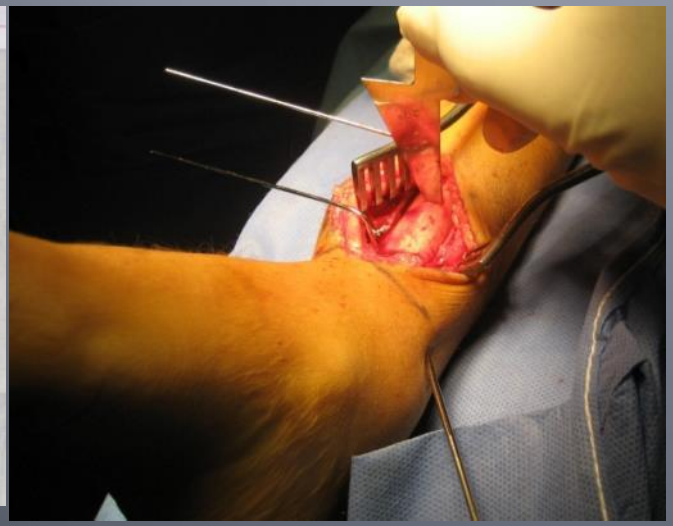

Correction chirurgicale des troubles de torsion

Ostéotomie tibiale de dérotation +TSF

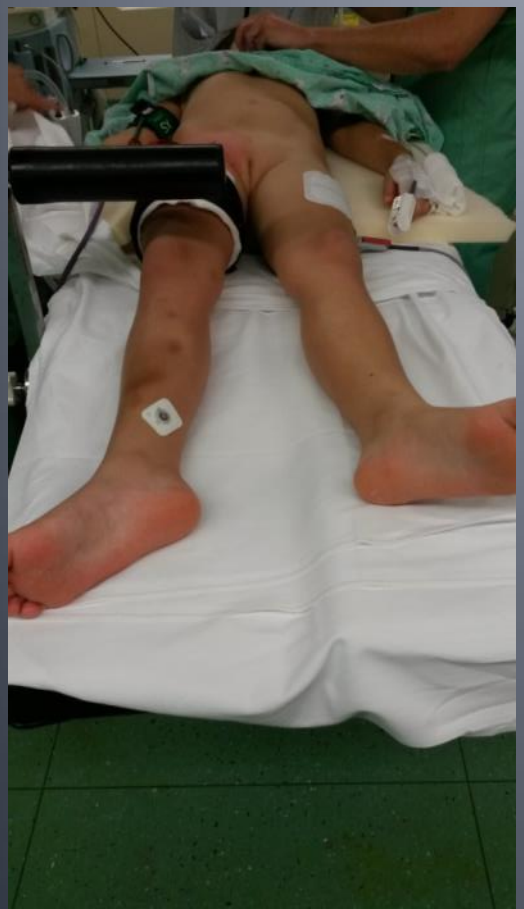

LES INEGALITE DE LONGEUR DES MEMBRES INFERIEURS (ILMI)

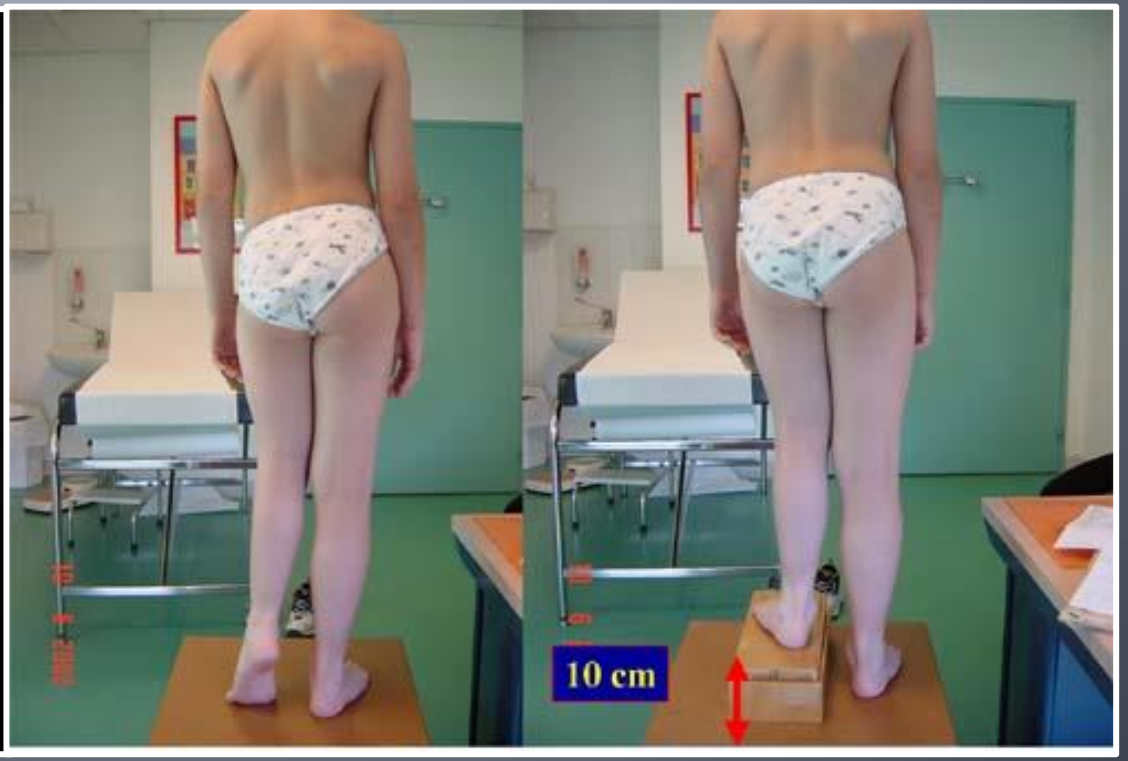

Croissance des membres inferieurs

- En longueur

	Prox	Dist
fémur	30%	70%
Tibia	60%	40%

GENOU 65% croissance MI

Age	Périmètre Crânien		Poids	Taille debout		Taille assise		Segment inférieur	
	Cm	%*	kg	cm	%	cm	%	cm	%
Naissance	35	60	3,5	50	30	33	37	17	23
1 an	46	80	10	[illegible]	[illegible]	46	50	28	35
5 ans	51	88	17	107	62	61	66	46	57
10 ans	53	93	30	[illegible]	[illegible]	72	78	63	77

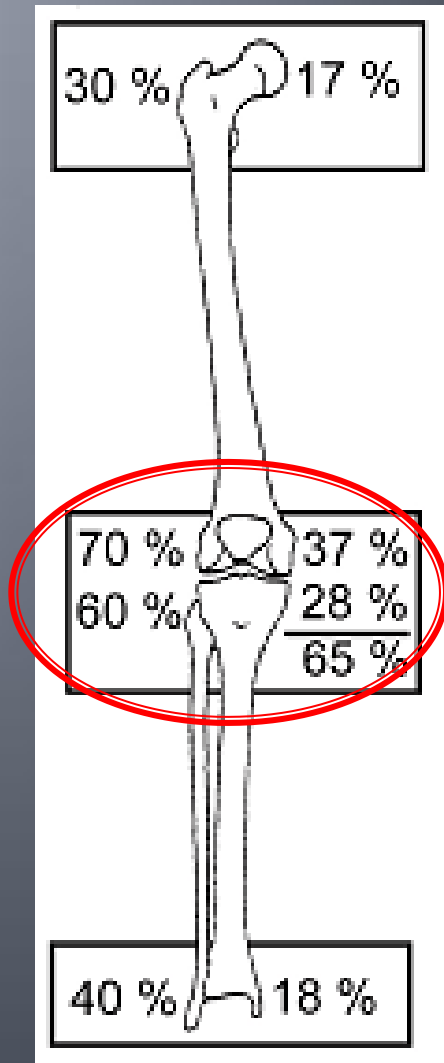

BILAN D'UNE INEGALITE DES MEMBRES INFERIEURS

1. Mesure de l'inégalité
2. Recherche de l'étiologie
3. Evaluation de l'inégalité en fin de croissance
4. Proposition thérapeutique (épiphysiodèse versus allongement)

Mesure clinique de l'inégalité

- En position couchée: De l'EIAS vers Mall int
- En position debout: Equilibre pelvien avec planchette
- Mesure segment par segment



ATTENTION AUX ATTITUDES VICIEUSES !!! (Flessum hanches, genou,equin)

Mesure Radiologique de l'inégalité

- Bassin de Face
- RX Membre inférieur en entier
- Scaniométrie MI

Etiologie de l'ILMI

ACQUISE

- Traumatismes
- Infections
- Tumeurs
- Neurologique
- Séquelle LCP,EFS…
- Fausses ILMI

CONGENITALE

- Malformations (Fémur court,Hypoplasie tibiale,ectromélie…)
- Vasculaire (Klippel Trenaunay
- Hémihypertrophie corporelle

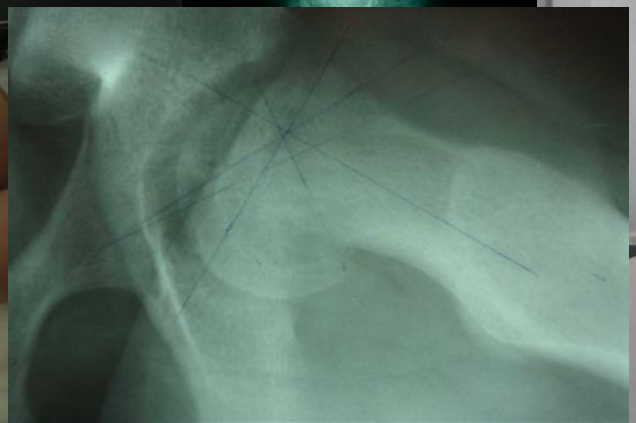

Evolution des Inégalités de longueur

- Evolution à pourcentage constant (malformatives ou vasculaires)
- Destruction complète d'une physe (fractures, infections,purpura fulminans…)
- Hypercroissance temporaire (fracture tibia ou fémur)
- Croissance anarchique (séquelle polio,neuro, ostéoarthrite)

Comment évaluer l'ILMI

- Age osseux (Greulich et Pyle,Sauvegrain…)
- Prévision par:
  - Green et Anderson
  - les graphique de Héchard et Carlioz
  - Moseley
  - Méthode de Paley
  - Logiciel informatique EOS (Chotel)

Graphique de Héchard et Carlioz

Longueurs du tibia et du fémur doivent être portées séparément.

L'âge osseux est préféré à l'âge chronologique.

Les chiffres des filles sont repérés en haut et ceux des garçons en bas

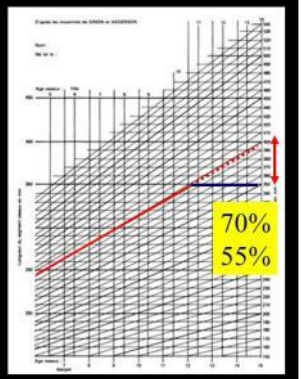

Graphique de la ligne droite de Moseley

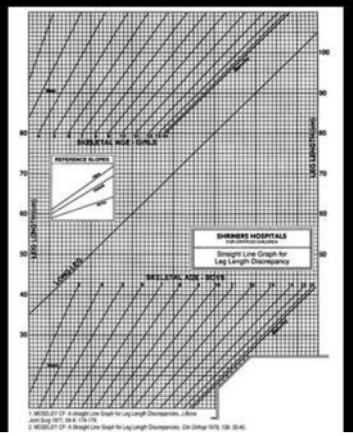

Prise en charge des inégalités de longueur des membres inférieurs

Technique chirurgicale par épiphysiodèse

- Epiphysiodèse réversible
par vissage
par agraphage

- Epiphysiodèse irréversible
par curetage (Bowen)

Technique Chirurgicale par allongement

- Illizarov
- Orthofix
- Clou centromédullaire (Albizzia)
- Taylor Spatial Frame (TSF)

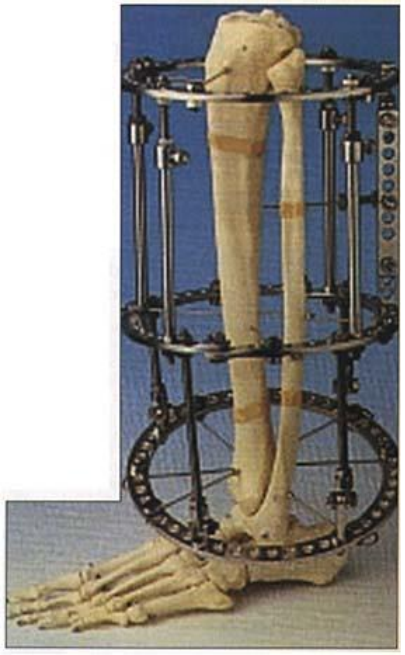

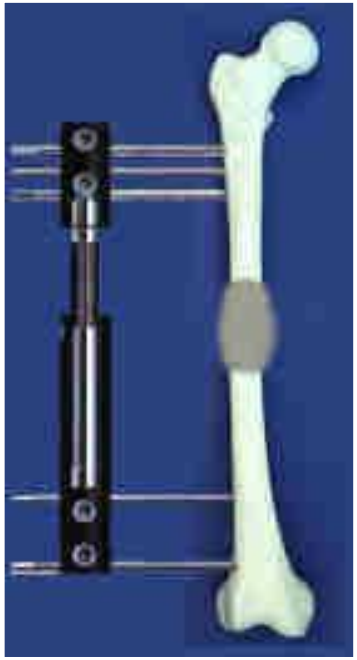

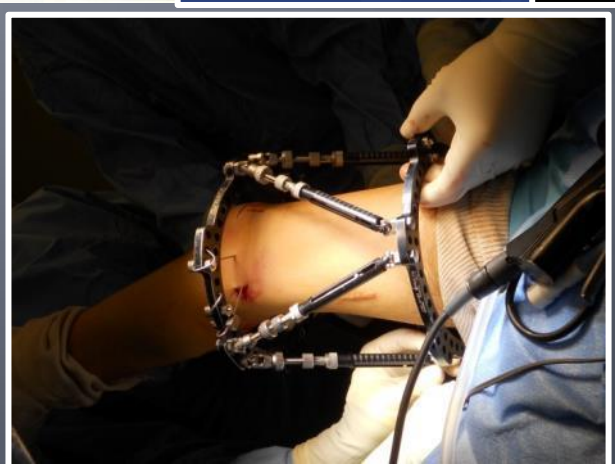

Principe des méthodes d'allongement

- Débuter l'allongement 5/6J après l'ostéotomie
- 1mm/jour en 4X
- Respecter délai de consolidation
- Indice de consolidation = +/- 2.5 X distance d'allongement
- Ex 5cm d'IMI = 120J d'allongement
  10 cm d'ILMI = 250J d'allongement

INDICATION THERAPEUTIQUE

- • 0-2 cm : abstention ou orthèse
- • 2-5 cm : raccourcissement du membre long par épiphysiodèse
- • 5-18 cm : allongement du membre court (+/- épiphysiodèse
- controlatérale)
- • > 18 cm : remplacement prothétique plus souvent qu'un allongement

TROUBLES STATIQUES DES PIEDS

PIED PLAT VALGUS

<3- 4 ans
PPV physiologique + GV
!!!

- 5-6 ans

80% se corrigent!!!

La souplesse et la réductibilité sont de bon pronostic

Etiologie du PPV

5% PPV rebelles: familiales ou déformation posturales (pied convexe,talus valgus)

<5% origine anatomiques ou neuro (synostoses,Achille court, unilatérale)

ASYMETRIE!!!

Bilan du PPV

Big toe test et pointe des pieds

podoscope ou podométrie

RX + CT SCAN

Traitement du Pied plat valgus

- La semelle n'a aucun intérêt en cas de pied plat valgus hypotonique,"banal", physiologique

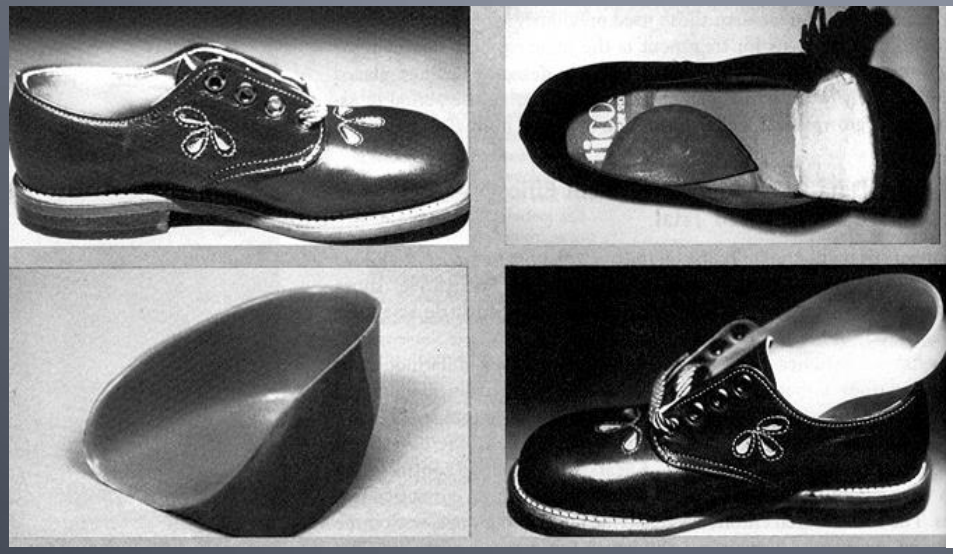

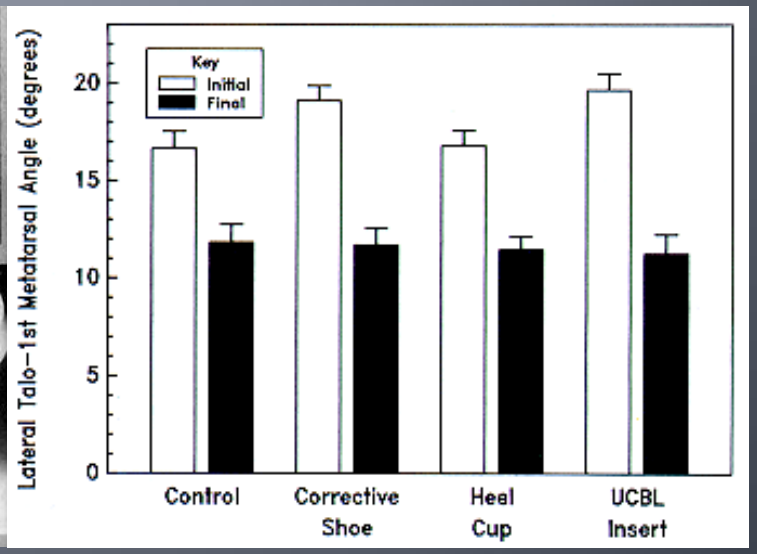

Wenger D. et al. Corrective shoes and inserts as treatment of flexible flatfoot. J. Bone Joint Surg. 71:A 1989

la chirurgie du PPV

Indication

- Si gène fonctionnelle ou D+
- Si usure chaussure ++
- Si trouble trophique
- > 8-10A

L'arthrorise sous talienne

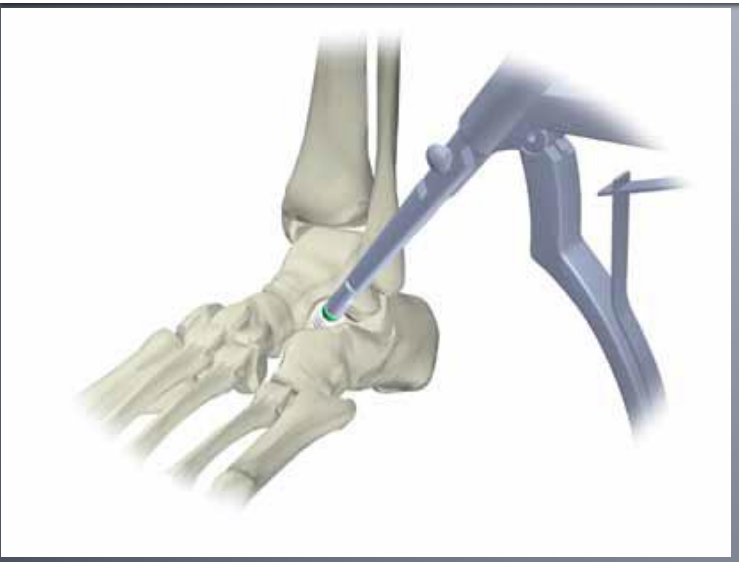

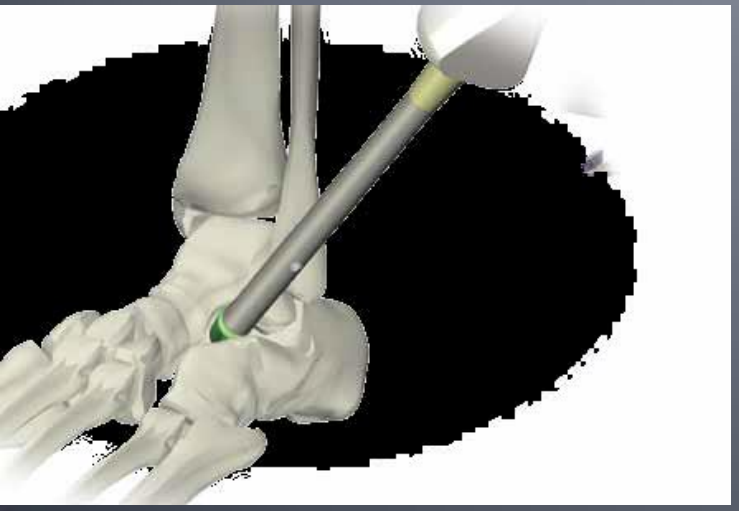

Valgus calcanéen

Traitement chirurgical

Koutsogiannis E.: Treatment of mobile flat foot by displacement osteotomy of the calcaneus. *J Bone and Joint Surg.* 1971 *53B*, 96-100

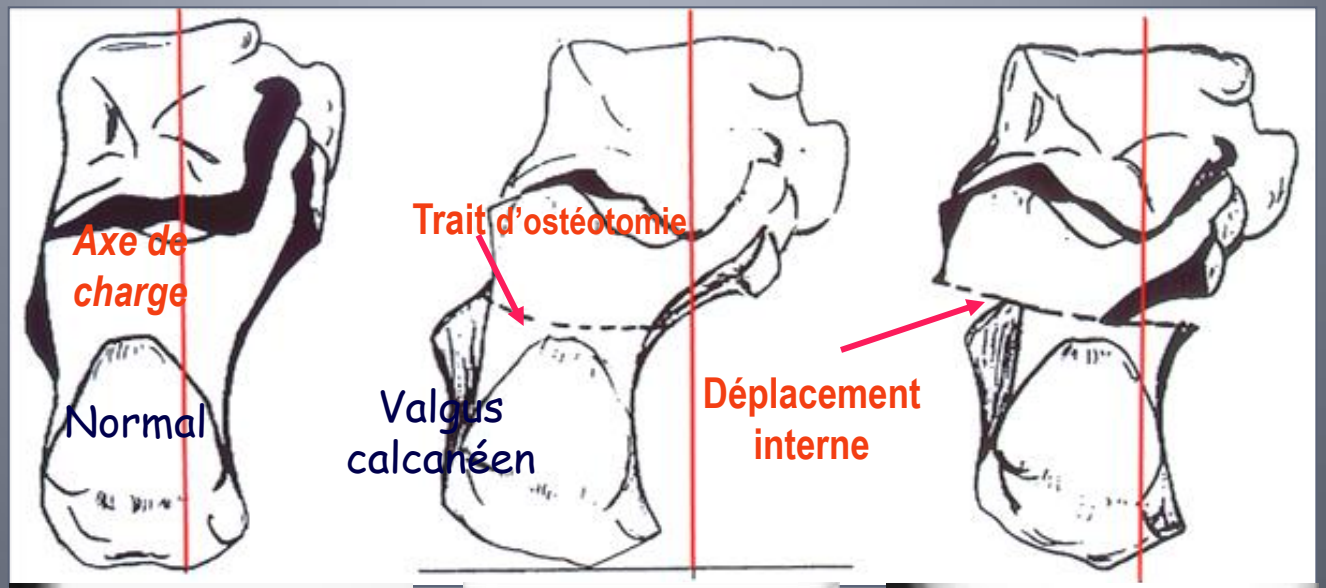

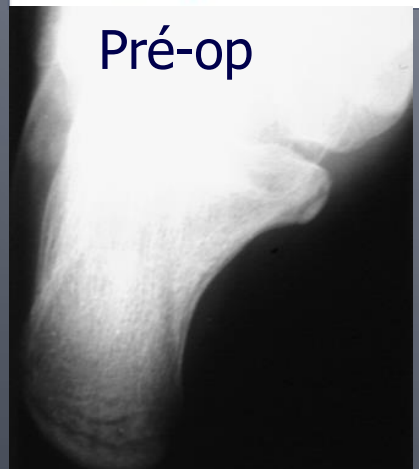

Ostéotomie d'allongement arche externe d'Evans

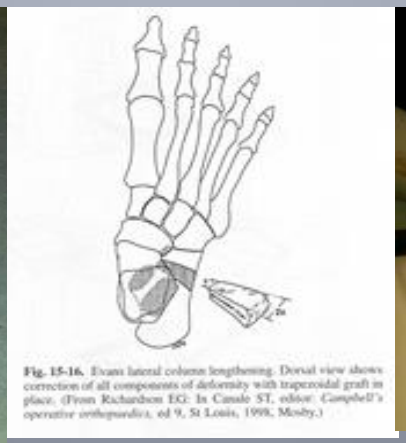

Fig. 15-16. Evans lateral column lengthening. Dorsal view shows correction of all components of deformity with trapezoidal graft in place. (From Richardson EG: In Canale ST, editor: *Campbell's operative orthopaedics*, ed 9, St Louis, 1998, Mosby.)

Pied creux direct

- creux interne et externe
- Familial
- traitement orthopédique parfois nécessaire
- Réductibilité par test de Codman

Pied Creux Varus

Myopathie
Charcot
Friedreich
Dysraphisme
POLIO…
chirurgie parfois nécessaire

HALLUX VALGUS JUVENILE

Epidemiologie

- 10 % des consultations pédiatriques
- +/- 30% d'adolescents

- 3 % de tous les HV
- 40 % < =10 ans
- 57 % des adultes : HV à l'adolescence
- 90 % filles

Hallux valgus familiale

- Histoire familiale dans 80% des cas
- 1 à 4 generations
- Transmission maternelle surtout
- Transmission :
  - Autosomal dominant

Plaintes

- Douleur
- Rougeur
- Deformation
- Troubles cosmétiques
- Difficultés de chaussage

La Déformation

- Valgus du 1er rayon
- Valgus Interphalangien
- Metatarsus primus varus
- Subluxation des Sesamoïds
- DMAA

Etiologie

- Idiopathique
- Arthrite Systemic
- Troubles du tissu conjoncif
- Séquelles neurologique (Piedsn IMOC)
- Malformation pieds
- Pieds “Egyptien”
- Metatarsus varus primus

Metatarsus primus varus

- Present in the early stages of HV
- Present in unaffected feet of chidren with unilateral HV (Kilmartin T.E., ...)

- The cause of MPV is unknown

- Not present in early stages (Willemen L.)
- Deviation of M2345 (first ray OK) (Houghton G.R.)

Traitement de l'Hallux valgus

- Orthèse nocturne
- Semelle ortho
- orthoplastie

- Compliance ?
- Efficacité?

Chirurgie et Hallux valgus

- Si gène +++
- Troubles cosmétiques++
- Chaussage
- Sup 10A
- Echec au traitement conservateur
- Multitude de techniques!!! (Mc Bride, Chevron,Scarf ,ostéotomie proximale ou distale…)

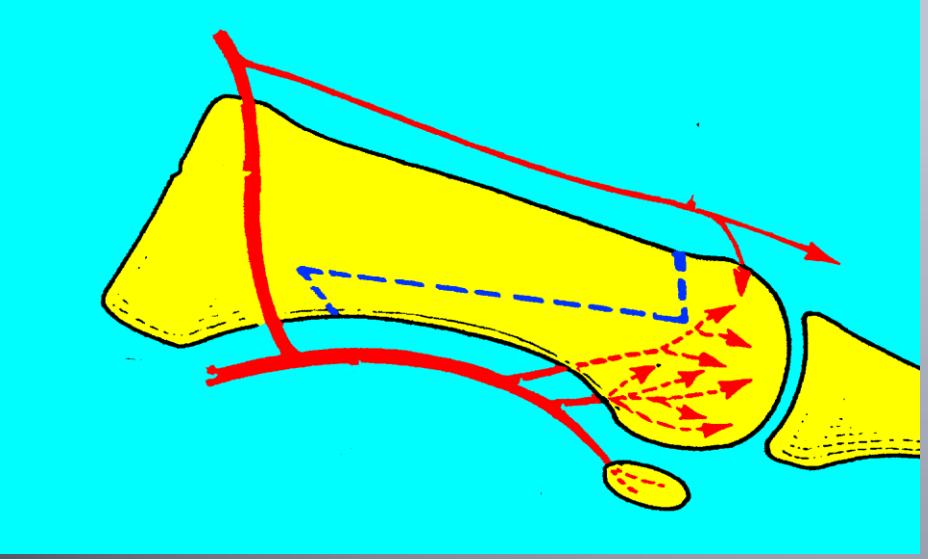

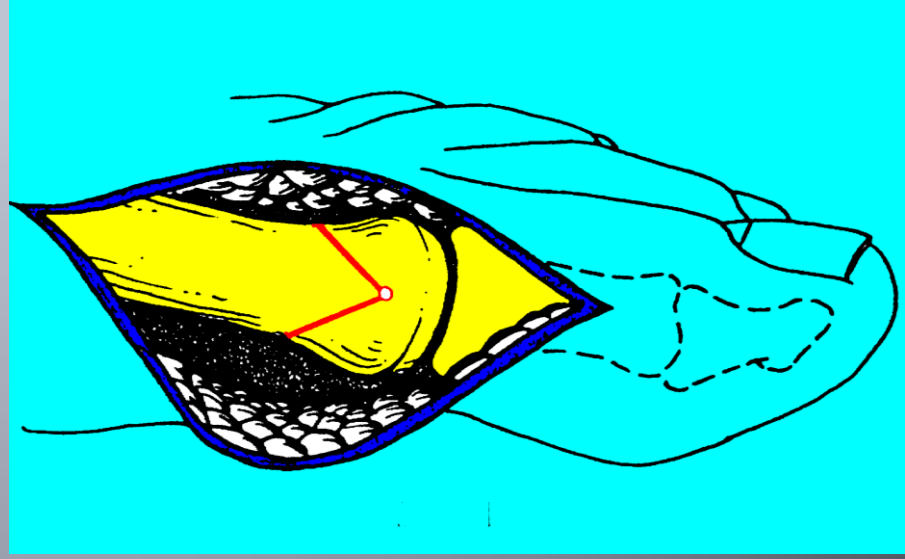

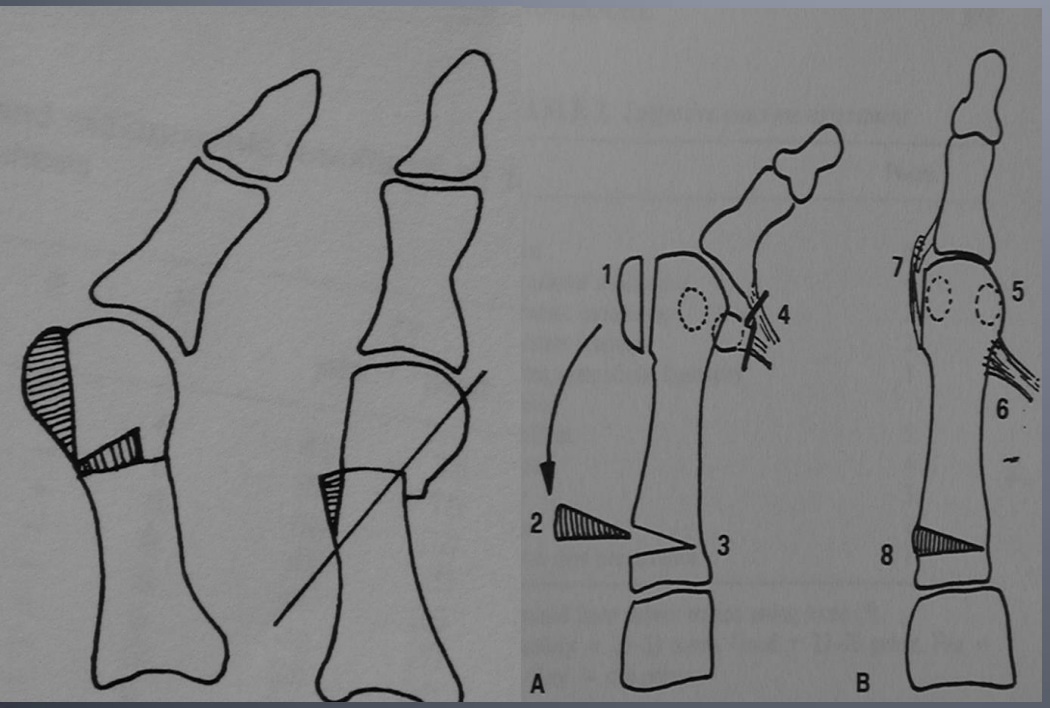
1
2
3
4
A
7
5
6
8
B

MERCI